Die muskuloskelettale extrakorporale Stoßwellentherapie

J.-D. Rompe[1]; V. Auersperg[2]; J. Hausdorf[3]; R. Thiele[4]; C. Schmitz[5]

[1]Orthopädie im Zentrum, Alzey; [2]Orthopädische Klinik, Steyr; [3]Orthopädische Universitätsklinik LMU, München; [4]MVZ Chimanos, Berlin; [5]Anatomische Anstalt der LMU, München

Schlüsselwörter
ESWT, Stoßwellentherapie, plantare Fasziitis

Zusammenfassung
In den vergangenen 20 Jahren hat sich die extrakorporale Stoßwellentherapie (ESWT) nach intensiven weltweiten Forschungsanstrengungen zur Therapiemethode der ersten Wahl bei zahlreichen orthopädisch-unfallchirurgischen Erkrankungen entwickelt, einschließlich der plantaren Fasziitis, der lateralen Epikondylopathie, der Tendinosis calcarea der Schulter und der Pseudarthrose langer Röhrenknochen. Zuletzt hinzugekommen sind patellare Tendinopathie, Achillestendinopathie und avaskuläre Hüftkopfnekrose. Der Artikel beleuchtet den aktuellen Forschungsstand zur biologischen Wirkweise extrakorporaler Stoßwellen im Allgemeinen, und die klinische Anwendung bei der Plantarfasziitis im Besonderen.

Keywords
ESWT, shock wave therapy, plantar fasciitis

Summary
Shock wave application in urology (lithotripsy) was primarily used to disintegrate kidney stones, whereas shock wave therapy in orthopedics is not used to disintegrate tissues, rather to induce tissue repair and regeneration. The application of extracorporeal shock wave therapy (ESWT) in musculoskeletal disorders has been around for more than two decades and is primarily used in the treatment of sports-related over-use tendinopathies such as proximal plantar fasciitis of the heel, lateral epicondylitis of the elbow, calcific or non-calcific tendonitis of the shoulder and Achilles tendinopathy. The vast majority of the published papers showed positive and beneficial effects, with success rates ranging from 65 % to 91 %, and complications low and negligible. FDA first approved ESWT for the treatment of proximal plantar fasciitis in 2000 and lateral epicondylitis in 2002. ESWT is a novel non-invasive therapeutic modality without surgery or surgical risks, and the clinical application of ESWT steadily increases over the years. This article reviews the current status of ESWT in musculoskeletal disorders.

Korrespondenzadresse
Prof. Dr. med. Jan-Dirk Rompe
Orthopädie im Zentrum
Am Damm 17, 55232 Alzey
Tel.: 0172/61 08 158, Fax: 06131/21 22 748
E-Mail: profrompe@web.de

Musculoskeletal extracoporeal shock wave therapy
arthritis + rheuma 2013; 33: 291–298

Es begann mit einem Zufall

Bei tierexperimentellen Untersuchungen mit der extrakorporalen Stoßwellenlithotripsie Mitte der 80er-Jahre des vergangenen Jahrhunderts waren ursprünglich durch urologische Kollegen osteoblastische Veränderung an Beckenknochen berichtet worden (1). Dies zog sogleich die Aufmerksamkeit von Unfallchirurgen und Orthopäden auf sich. In den dann folgenden 20 Jahren hat sich die extrakorporale Stoßwellentherapie (ESWT) nach intensiven weltweiten Forschungsanstrengungen zur Therapiemethode der ersten Wahl bei zahlreichen orthopädisch-unfallchirurgischen Erkrankungen entwickelt, einschließlich

- der plantaren Fasziitis,
- der lateralen Epikondylopathie,
- der Tendinosis calcarea der Schulter und
- der verzögerten Knochenbruchheilung.

Zuletzt hinzugekommen sind

- patellare Tendinopathie,
- Achillestendinopathie und
- avaskuläre Hüftkopfnekrose (2, 3).

Die klassische Stoßwelle

Als Stoßwelle bezeichnet man eine sich räumlich ausbreitende abrupte, aber stetige Veränderung der thermodynamischen Zustandsgrößen Dichte, Druck und Temperatur eines Mediums. Schall durchläuft gasförmige, flüssige oder feste Materialien als Welle, die sich aus abwechselnden Anteilen von Druck und Zug zusammensetzt. Die Welle beeinflusst das Medium, indem die Dichte des durchlaufenen Stoffes verändert wird: Druckanteile erhöhen die Dichte, Zuganteile „verdünnen" das Material. Für kleine Amplituden sind der Zusammenhang zwischen Druck und Dichte linear und die Geschwindigkeit des Durchlaufes (die Schallgeschwindigkeit) konstant. Je höher der Druck wird, desto schwieriger wird die Komprimierung eines Materials. Die Beziehung zwischen Druck und Dichte wird nichtlinear und die Schallfortleitungsgeschwindigkeit steigt bei höheren Drücken. Dies bedeutet, dass sich Teile der Welle in einem Gebiet mit höherem Druck schneller fortbewegen als Teile in einem Gebiet mit niedrigerem Druck. Die Welle verformt sich, weil Hochdruckteile die vorauslaufenden Niedrigdruckteile einholen und zu einer Aufsteilung führen. Aus einer ursprünglich sinusförmigen Welle wird eine sägezahnförmige Welle höherer Amplitude – es bildet sich eine klassische Stoßwelle (▶Abb. 1).

© Schattauer 2013

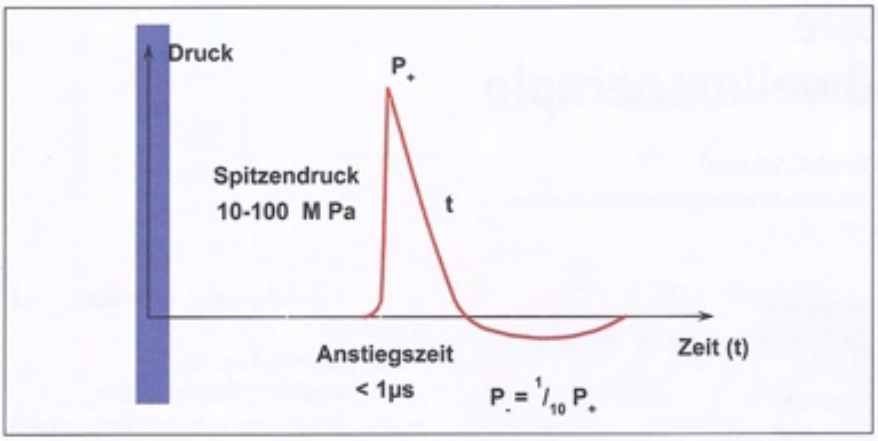

Abb. 1 Exemplarischer Aufbau einer klassischen Stoßwelle mit hohem positivem Spitzendruck P_+ bis 100 MPa, ultraschneller Anstieg in ca. 30 ns, negative Zugwelle bis –10 MPa. Diese ideale Sägezahnform wird nur bei hohen Druckamplituden erreicht, die muskuloskelettal nur in Ausnahmefällen benötigt werden, z. B. bei der Behandlung einer Femurpseudarthrose.

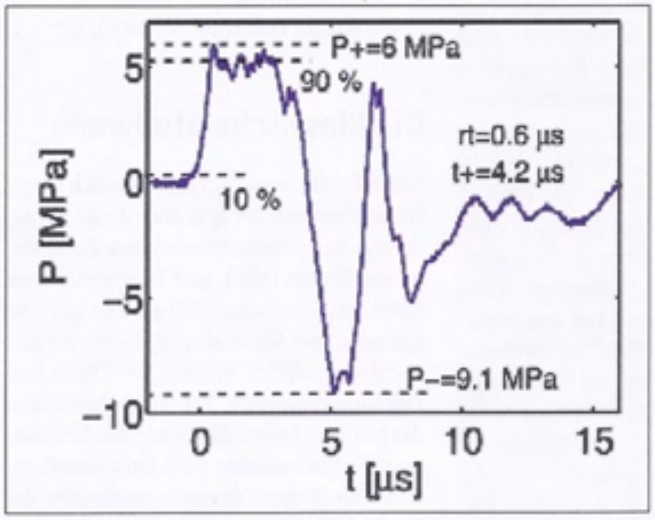

Abb. 2 Radiale Stoßwelle mit Druck- und Zuganteilen; Quelle: Chitnis PV, Cleveland RO. Acoustic and cavitation fields of shock wave therapy devices. In: Clement GT, McDannold NJ, Hynynen K: CP829, Therapeutic Ultrasound: 5th international symposium on therapeutic ultrasound. 2006, American Institute of Physics.

Zur Erzeugung solcher fokussierter, auch in der Körpertiefe anwendbarer extrakorporaler Stoßwellen gibt es heute drei verbreitete technische Lösungsmöglichkeiten: die elektrohydraulische Stoßwellenerzeugung, die piezoelektrische Stoßwellenerzeugung und die elektromagnetische Stoßwellenerzeugung.

Die Form der Schallquelle bestimmt dabei die Ausbreitungsart der Wellen: Bei einer Punktquelle breiten sie sich kugelförmig und bei einer Scheibenquelle als ebene Wellen aus. Mit Hilfe geeigneter Materialanordnungen können Schallwellen gebeugt, gebrochen, reflektiert oder fokussiert werden.

Beim medizinischen Einsatz in der Körpertiefe, z. B. bei einer Pseudarthrose des Femurs, sind eine radiologische oder sonografische Ortung und eine entsprechende Fokussierung notwendig, da die Stoßwellen nur an einem genau definierten Punkt im Körper wirken sollen. Nur im Fokus kommt es dann durch Überlagerung der einzelnen Schallanteile zur maximalen Druckamplitude.

Zurzeit liegt für fünf fokussierende Stoßwellengeräte ein FDA-Approval für eine muskuloskelettale Anwendung vor:

- OssaTron® (HealthTronics, Inc., Marietta, GA); PMA # P990086 Oktober 2000,
- Epos Ultra® (Dornier Medical Systems, Inc., Kennesaw, GA 30144); PMA # P000048 Januar 2002,
- SONOCUR® Basic (Siemens Medical Solutions, Inc., Iselin, NJ); PMA # P010039 Juli 2002,
- Orthospec™ Extracorporeal Shock Wave Therapy (Medispec, Ltd; Germantown, MD); PMA # P040026 April 2005,
- Orbasone™ Pain Relief System (Orthometrix, Inc., White Plains, NY); PMA # P040039 August 2005.

Die radiale Stoßwelle

Im klinischen Alltag dominiert heute als praktisches Alternativverfahren für die sehr viel häufigere oberflächliche Anwendung bei Tendinosen und Fasziosen die sogenannte radiale ESWT (►Abb. 2, ►Abb. 3). Beim medizinischen Einsatz nahe an der Körperoberfläche, z. B. bei einer Plantarfasziitis, ist keine Fokussierung notwendig, da hier patientengesteuert das Punctum maximum des Schmerzes angegangen wird (4, 5). Ein entsprechendes FDA-Approval liegt vor für:

- Swiss DolorClast® (EMS Electro Medical Systems; Dallas, TX); PMA # P050004 Mai 2007.

Heute gehen wir davon aus, dass bei einer niedrig energetischen ESWT auch mit klassischen fokussierten Stoßwellengeräten keine Stoßwellen erzeugt werden können, die die in ►Abb. 1 genannten physikalischen Kriterien streng erfüllen, sondern, wie bei der radialen ESWT auch, lediglich Druckwellen mit wesentlich längerer Dauer, längeren Anstiegszeiten und niedrigeren Druck- und Zuganteilen der Welle. Generell wird aber in der internationalen medizinischen Literatur auch hier von Stoßwellen gesprochen (5).

Wie wirken Stoßwellen?

Direkte physikalische Wirkung

Die Ausbreitung von Schallwellen, ihre Geschwindigkeit und Reichweite sind stark vom durchlaufenen Material abhängig. Zwischen überwiegend gasförmigen, flüssigen und festen Stoffen sind große Impedanzunterschiede vorhanden.

Jedes Material dämpft die durchlaufende Schallwelle, entzieht ihr Energie. Je plastischer der Stoff ist, desto mehr kann er die

© Schattauer 2013

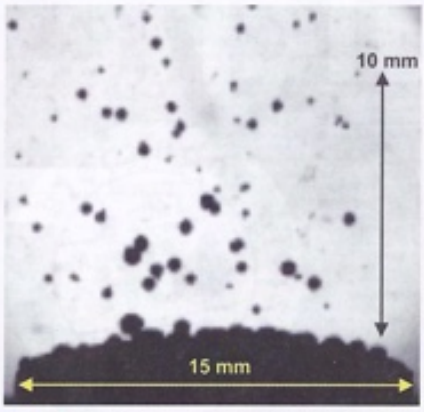

Abb. 3 Kavitationsnachweis bei radialer Stoßwellenerzeugung; mit freundlicher Genehmigung von Prof. C. Schmitz, München: Swiss DolorClast®, 15-mm Applikator, 2 Bar Arbeitsdruck, 1 Hz. Das Bild wurde an der École Polytechnique Fédérale de Lausanne (EPFL) in entgastem Wasser mit einer FASTCAM SA1.1 Kamera (Modell 675K-M1; Photron, Tokio, Japan) aufgenommen (180 000 Bilder pro Sekunde, Belichtungszeit: 1/2 700 000 Sekunden; 128 x 128 Pixel).

Welle absorbieren. Die Dämpfung durch Luft ist zum Beispiel etwa tausendmal höher als die Dämpfung durch Wasser. Die Kompression erwärmt und die Dilatation kühlt das Material. Die dadurch ausgetauschte Energie geht dem Schallfeld verloren. Außerdem trägt die innere Reibung des Mediums zur Absorption bei. Auch hier wird die Schallenergie in Wärme umgesetzt.

Bei Stoßwellen mit ihren abrupten Drückübergängen wirkt weniger eine Umwandlung in thermische Energie, sondern hauptsächlich kinetische Energie. An den Grenzflächen können so hohe Kräfte auftreten, dass die Gitterbindungskräfte überwunden werden und die Struktur aufreißt. Diese Wirkung ist abhängig von der Plastizität des Materials. Die Stoßwellenenergien, die beispielsweise ausreichen, um einen Nierenstein zu zerstören, führen an der menschlichen Knochenkortikalis zu keiner merklichen Veränderung. Der Knochen „federt den Stoß ab".

Abb. 4
Plantarer Fersensporn

Abb. 5
Radiale ESWT der Plantarfasziitis

Indirekte physikalische Wirkung – Kavitation

Unter Kavitation versteht man die Bildung von Hohlräumen in einer Flüssigkeit unter der Einwirkung des Unterdrucks. Ein Beispiel: Das Öffnen einer Sektflasche führt zu einem Druckabfall in der Flasche und es bilden sich Blasen, die aufsteigen. Der Sekt perlt.

Der Siedepunkt eines Stoffes, der den Übertritt von der Flüssigkeits- in die Dampfphase beschreibt, ist abhängig von Druck und Temperatur. Wasser kocht oben auf dem Berg bei einer niedrigeren Temperatur als auf Meereshöhe. Durch zwei Vorgänge kann der Siedepunkt erreicht werden: durch Erhöhung der Temperatur oder durch Absenkung des Druckes. Der erste Vorgang wird als Sieden bezeichnet, der zweite ist die Kavitation.

Das Herabsetzen des Druckes führt zum Aufreißen der Verbindung zwischen den Wassermolekülen und es entsteht Wasserdampf. Dieser sammelt sich in Blasen. Der Zuganteil einer Stoßwelle entspricht einer örtlichen Absenkung des Druckes. Unter dem Einfluss dieser Zugwelle expandiert die Blase. Wenn die Zugwelle abgeklungen ist und wieder normale Druckverhältnisse herrschen, fällt die Blase wieder zusammen. Dieser Zusammenfall geschieht aber jetzt aufgrund der Druckverhältnisse inner- und außerhalb der Blase ungebremst und implosionsartig. Dabei entstehen Konzentrationen von Energien, die dazu führen, dass wiederum Stoßwellen erzeugt werden. Kollabieren die Blasen in der Nähe von Wänden, erfolgt der Kollaps nicht kugelsymmetrisch, sondern so, dass ein Flüssigkeitsstrahl (Microjet) mit hoher kinetischer Energie entsteht, der immer auf die Wand gerichtet ist. Die durch die Kavitationsblasen erzeugten Stoßwellen und Microjets können am naheliegenden Wandmaterial erhebliche Schäden hervorrufen.

Biologische Wirkung

Der bekannt zerstörerische Effekt der Stoßwellen an Nierensteinen wird durch eine Kombination von direkter und indirekter Wirkung hervorgerufen. Ausgehend von den Erfahrungen der urologisch geprägten Forschung wurde lange Zeit davon ausgegangen, dass ausschließlich die durch die

© Schattauer 2013

energiereiche, hochenergetische ESWT im Gewebe verursachten Läsionen für körpereigene Reparationsprozesse verantwortlich gemacht werden konnten (2).

Angiogenese, Zellproliferation

Zahlreiche tier- und zellexperimentelle Studien haben aber aktuell gezeigt, dass bereits niedrigenergetische Stoßwellen ohne jedes schädigende Potenzial zu umfangreichen lokalen Zellantworten führen. Dieser als Mechanotransduktion bezeichnete Wirkmechanismus (6) führt infolge einer Hyperpolarisation der Zellmembran und der Freisetzung von Sauerstoffradikalen zur Aktivierung einer Kinasen-Kaskade mit Freisetzung verschiedenster proaktiver Wachstumsfaktoren wie TGF-beta1, eNOS, VEGF, BMP-2, bFGF oder PCNA, die zu einem verstärkten Einwachsen von Gefäßen in das behandelte Gewebe, zu einer gesteigerten Zellproliferation und zu einer Aktivierung mesenchymaler Stammzellen führen (7–10).

Biologische Wirkung extrakorporaler Stoßwellen

- Permeabilitätsänderungen der Zellmembran
- Aktivierung der Mitochondrien, vermehrte Produktion von ATP
- bakterizider Effekt (Sonication)
- entzündungshemmender Effekt
- Angio- und Vaskulogenese
- Freisetzung von NO (Stickstoffmonoxid)
- Freisetzung diverser Wachstumsfaktoren (VEGF, BMPs etc.)
- Einfluss auf Migrations- (Differenzierungs-)Verhalten von Stammzellen
- Ausschwemmung von Neurotransmittern aus peripheren Nervenendigungen

Analgesie

Jeder kennt das „Chili-Gefühl" – erst brennt es, anschließend fühlt sich der ganze Mund taub an. Rote Chilischoten enthalten den Wirkstoff Capsaicin, der die für den langsamen Schmerz verantwortlichen sogenannten C-Nervenfasern zunächst stark aktiviert – um sie anschließend für eine Weile lahmzulegen.

Die Stoßwellentherapie wirkt nach heutigem Kenntnisstand über den gleichen Mechanismus (5). Die primären Nervenendigungen von unmyelinisierten C-Nervenfasern schütten bei Aktivierung (z.B. durch Stoßwellen) zunächst sowohl im Gewebe als auch im Rückenmark bestimmte Peptide aus (Substanz P, CGRP), verantwortlich dafür, dass die Stoßwellentherapie während und nach der Behandlung schmerzt.

Durch eine repetitive Anwendung der ESWT und prolongierter Aktivierung der nozizeptiven Nervenendigungen werden die C-Fasern für eine Zeitlang unfähig, Substanz P oder CGRP auszuschütten. Eine Analgesie tritt ein. Durch die repetitive Anwendung der ESWT kommt es außerdem zu einer direkten, aber spontan wieder ausheilenden Läsion dieser unmyelinisierten Nervenfasern im Anwendungsgebiet der Stoßwellenapplikation (11–13). Die obengenannte analgetische Wirkung wird hierdurch unterstützt.

Die Applikation eines Lokalanästhetikums inhibiert die Freisetzung von Substanz P oder CGPR aus den nozizeptiven Nervenendigungen komplett (14–16), wahrscheinliche Hauptursache des negativen Ausgangs der deutschen Multicenter-Studien (17, 18) im Vergleich zur internationalen Literatur (2).

Behandlungsbeispiel plantarer Fersenschmerz

Eigentlich erübrigt sich heute jede weitere Diskussion: Dizon et al. (19) publizierten soeben eine aktuelle Metaanalyse zur Effektivität der ESWT bei chronischer Plantarfasziitis. Das Ergebnis zeigte die Überlegenheit der ESWT in elf randomisierten, kontrollierten Studien in der Reduzierung des morgendlichen Anlaufschmerzes, des Belastungsschmerzes und des Gesamtschmerzes.

Unter dem Begriff „Plantarfasziitis" werden Reizzustände der am Kalkaneus inserierenden Plantarfaszie (Fasziitis) subsumiert. Klinisch imponiert der medial an der Ferse sitzende Belastungsschmerz mit Verstärkung beim Barfußgehen. Palpatorisch lässt sich typischerweise ein Druckschmerz über dem Tuberculum tibiale calcanei, etwas medial der Mitte, unter der Ferse auslösen. Dieser Druckpunkt am Ansatz der Plantaraponeurose veranlasste Woolnough in Anlehnung an den Begriff „Tennisellenbogen" vom Krankheitsbild der „Tennisferse" zu sprechen.

Entsprechend der Symptomatik verändern sich Schrittlänge und Auftrittsdruck, eine Varusfehlstellung der Ferse wird bevorzugt. In der Regel nehmen die Beschwerden beim Gehen zu und klingen nach Entlastung des Fußes wieder ab. Treten die Schmerzen bei Sportlern akut auf, so muss eine Ruptur der Plantarfaszie ausgeschlossen werden. Inspektorisch finden sich Fußdeformitäten im Sinne von Platt- und Hohlfüßen.

Die Prävalenz des Fersensporns (▶Abb. 4) wird mit bis zu 21 Prozent angegeben. Es tritt jedoch nur bei etwa jedem Zweiten die beschriebene typische schmerzhafte Gehbehinderung im Rahmen der plantaren Fasziitis ein. Betroffen sind überwiegend Patienten im Alter von über 40 Jahren. Die Geschlechtsverteilung wird unterschiedlich mitgeteilt. Zusätzlich zu dem radiologisch nachweisbaren Fersensporn konnte bei den Patienten kernspintomografisch und sonografisch eine Verdickung der Plantaraponeurose nachgewiesen werden.

Histopathologisch beschrieben wurden im Faszien-Sehnen-Ansatzbereich Auflockerungen der kollagenen Fasern, fibrinoide Verquellungen, fibrotische Verdickungen, fettige Degeneration, Narbengewebe, Nekrosen, angiofibroblastische Hyperplasie, chondroide Metaplasie und Matrixverkalkungen (4).

In den vergangenen 20 Jahren haben sich viele Studien mit dem Effekt der ESWT auf die Plantarfasziitis beschäftigt. Rompe et al. (20) wiesen die Wirksamkeit einer niedrigenergetischen repetitiven fokussierten ESWT nach, ebenso Wang (21). Gerdesmeyer et al. gelang im Rahmen einer FDA-Zulassungsstudie der Nachweis der Wirksamkeit einer repetitiven radialen ESWT (22). Immer lag die Erfolgsquote in diesen randomisiert kontrollierten Untersuchungen bei über 60 Prozent, bis auf lokalen Schmerz und Rötung ohne Nebenwirkung.

Negative Berichte aus RCTs (17, 23, 24) wichen in verschiedenen Punkten vom heutigen standardisierten Behandlungsschema ab:

- Anwendung von Lokalanästhesie,
- Zeitraum zwischen den Behandlungen vier Wochen statt einer Woche,
- ultraschallgesteuerte Fokussierung auf die Verdickung der Faszie statt auf den vom Patienten angegebenen Schmerzpunkt,

© Schattauer 2013

Fazit

Zusammenfassend überwiegen in der Literatur die positiven Ergebnisse randomisierter kontrollierter Studien nach ESWT der Plantarfasziitis deutlich. Ein abweichendes Behandlungsprotokoll führt zu schlechten Ergebnissen; Hauptgrund für die Deutschsprachige Internationale Gesellschaft für Extrakorporale Stoßwellentherapie (DIGEST) nunmehr ein Zertifizierungscurriculum anzubieten.

- Nachuntersuchungszeit vier Wochen statt acht bis zwölf Wochen.

Die Wirksamkeit der ESWT hängt also entscheidend davon ab, mit welchem Stoßwellengerät wieviele Impulse einer wie hohen Energieflussdichte appliziert werden, wie groß die Zeitabstände bei repetitiver Applikation sind und nach wieviel Wochen das klinische Ergebnis gemessen wird. Auch die Patientenselektion spielt eine entscheidende Rolle. In akuten Fällen einer plantaren Fasziitis ist die ESWT beispielsweise wirkungslos (25).

Mehrere Untersuchungen haben den Effekt der ESWT verglichen mit der Operation, der lokalen Kortikoidinfiltration oder Physiotherapie. Dabei schnitten Operation (plantare Teil-Fasziotomie) und ESWT vergleichbar ab, jedoch hatte die ESWT im Vergleich zum operativen Vorgehen keine unerwünschten Nebenwirkungen (26, 27). Im Vergleich zur ESWT wies ein konventionelles Physiotherapiekonzept bessere Ergebnisse auf, aber die Behandlung war wesentlich zeitaufwendiger, die Compliance schlechter (28). Die Kortikoidinjektion wirkte zwar kurzfristig besser, im längeren Verlauf war jedoch die ESWT signifikant überlegen (29). Die Kombination mit einem spezifischen Dehnungsprogramm für die Plantarfaszie beschleunigt den Wirkeintritt und die Effektivität der ESWT (30).

Die Komplikationsrate nach ESWT für die Plantarfasziitis ist vernachlässigbar gering. Lokale Rötung, eventuell kleine petechiale Einblutungen und der Schmerz bei der Applikation sind zu nennen. All dies ist spontan rückläufig und bedarf keiner weiteren Therapie (31, 32).

Interessenkonflikt

Der korrespondierende Autor gibt an, dass kein Interessenkonflikt besteht.

Literatur

1. Haupt G et al. Influence of shock waves on fracture healing. Urology 1992; 39: 529–532.
2. Wang CJ. Extracorporeal shock wave therapy in musculoskeletal disorders. J Orthop Surg Res 2012; 7: 11–18.
3. Hausdorf J et al. Molekulare Grundlagen zur schmerzvermittelnden Wirkung extrakorporaler Stoßwellen. Schmerz 2004; 18: 492–497.
4. Rompe J-D. Extrakorporale Stoßwellentherapie. Grundlagen, Indikation, Anwendung. London, Glasgow, Weinheim, New York, Tokyo, Melbourne, Madras: Chapman und Hall 1997.
5. Schmitz C, DePace R. Pain relief by extracorporeal shockwave therapy: an update on the current understanding. Urol Res 2009; 37: 231–234.
6. Jaalouk D und Lammerding J. Mechanotransduction gone awry. Nat Rev Mol Cell Biol 2009; 10: 63–73.
7. Hofmann A et al. Extracorporeal shock wave-mediated changes in proliferation, differentiation, and gene expression of human osteoblasts. J Trauma 2008; 65: 1402–1410.
8. Hofmann A et al. Cell viability, osteoblast differentiation, and gene expression are altered in human osteoblasts from hypertrophic fracture non-unions. Bone 2008; 42: 894–906.
9. Raabe O et al. Effect of extracorporeal shock wave on proliferation and differentiation of equine adipose tissue-derived mesenchymal stem cells in vitro. A J Stem Cell 2013; 2: 62–73.
10. Contaldo C et al. Radial pressure waves mediate apoptosis and functional angiogenesis during wound repair in ApoE deficient mice. Microvasc Res 2012; 84: 24–33.
11. Ohtori S et al. Shockwave application to rat skin induces degeneration and reinnervation of sensory nerve fibres. Neurosci Lett 2001; 315: 57–60.
12. Takahashi N. et al. Second application of low-energy shock waves has a cumulative effect on free nerve endings. Clin Orthop Relat Res 2006; 443: 315–319.
13. Kenmoku T et al. Degeneration and recovery of the neuromuscular junction after application of extracorporeal shockwave therapy. J Orthop Res 2012; 30: 1660–1665.
14. Rompe J-D et al. Repetitive low-energy shock wave application without local anesthesia is more efficient than repetitive low-energy shock wave application with local anesthesia in the treatment of chronic plantar fasciitis. J Orthop Res 2005; 23: 931–941.
15. Labek G et al. Influence of local anesthesia and energy level on the clinical outcome of extracorporeal shock wave-treatment of chronic plantar fasciitis. Z Orthop Ihre Grenzgeb 2005; 143: 240–246.
16. Klonschinski T. et al. Application of local anesthesia inhibits effects of low-energy extracorporeal shock wave treatment (ESWT) on nociceptors. Pain Med 2011; 12: 1532–1537.
17. Haake M et al. Extracorporeal shockwave therapy for plantar fasciitis: randomised controlled multicentre trial. BMJ 2003; 327: 75.
18. Haake M. Extracorporeal shockwave therapy in the treatment of lateral epicondylitis: a randomized multicenter trial. J Bone Joint Surg Am 2002; 84-A: 1982–1991.
19. Dizon JN et al. Effectiveness of Extracorporeal Shock Wave Therapy in Chronic Plantar Fasciitis: A Meta-analysis. Am J Phys Med Rehabil 2013 Apr 2. [Epub ahead of print]
20. Rompe J-D et al. Evaluation of low-energy extracorporeal shock-wave application for treatment of chronic plantar fasciitis. J Bone Joint Surg Am 2002; 84-A: 335–341.
21. Wang CJ et al. Shock wave therapy for patients with plantar fasciitis: a one-year follow-up study. Foot Ankle Int 2002; 23: 204–207.
22. Gerdesmeyer L et al. Radial extracorporeal shock wave therapy is safe and effective in the treatment of chronic recalcitrant plantar fasciitis: results of a confirmatory randomized placebo-controlled multicenter study. Am J Sports Med 2008; 36: 2100–2109.
23. Buchbinder R et al. Ultrasound-guided extracorporeal shock wave therapy for plantar fasciitis: a randomized controlled trial. JAMA 2002; 288: 1364–1372.
24. Speed CA. Extracorporeal shock wave therapy for plantar fasciitis. A double blind randomised controlled trial. J Orthop Res 2003; 21: 937–940.
25. Rompe J-D et al. Plantar fascia-specific stretching versus radial shock-wave therapy as initial treatment of plantar fasciopathy. J Bone Joint Surg Am 2010; 92: 2514–2522.
26. Saxena A et al. Comparison between extracorporeal shockwave therapy, placebo ESWT and endoscopic plantar fasciotomy for the treatment of chronic plantar heel pain in the athlete. Muscle Ligaments Tendons J 2012; 2: 312–316.
27. Weil LS Jr. et al. Extracorporeal shock wave therapy for the treatment of chronic plantar faciitis: indications, protocol, intermediate results, and a comparison of results to fasciotomy. J Foot Ankle Surg 2002; 41: 166–172.
28. Greve JM et al. Comparison of radial shock waves and conventional physiotherapy for treating plantar fasciitis. Clinics (Sao Paulo, Brazil) 2009; 64: 97–103.
29. Yucel I et al. Comparison of high-dose extracorporeal shock wave therapy and intralesional corticosteroid injection in the treatment of plantar fasciitis: J Am Podi Med Assoc 2010; 100: 105–110.
30. Rompe J-D. Effectiveness of radial shock wave treatment or tissue-specific plantar fascia-stretching in patients with chronic plantar heel pain. SICOT-Kongress Dubai, 2012.
31. Rompe J-D et al. Shock wave therapy for chronic plantar fasciopathy. Br Med Bull 2007; 81–82: 183–208.
32. Rompe J-D. Plantar fasciopathy. Sports Med Arthrosc 2009; 17: 100–104.

© Schattauer 2013